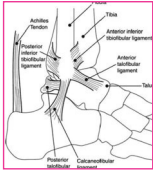


## TEJPNINGAR NEDRE EXTREMITETERNA



### FOTLEDEN

Bildas av talus (språngbenet), tibia (skenbenet) och fibula (vadbenet) och är sammanhållen av ledband och ledkapsel. De flesta skador sker på utsidan av foten.

**Vanliga skador:** Stukning.

**Applicera** en till två I-tejp och 5–7,5 cm bred tejp beroende på skadans omfattning. Börja med att fästa tejpens på ovansidan av foten för bästa fästförmåga utan att stretcha tejpens. Sträck tejpens *god/stor* över det skadade området på foten och fäst den mitt på underbenet. Se till att täcka in den skadade och svullna delen maximalt, använd tunnelteknik.

